



Dr. Alfredo González Sancho



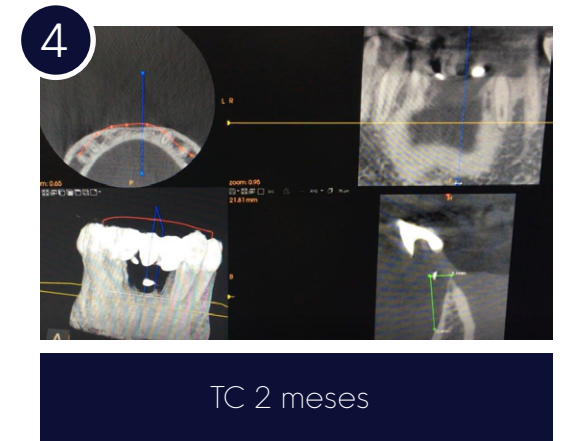
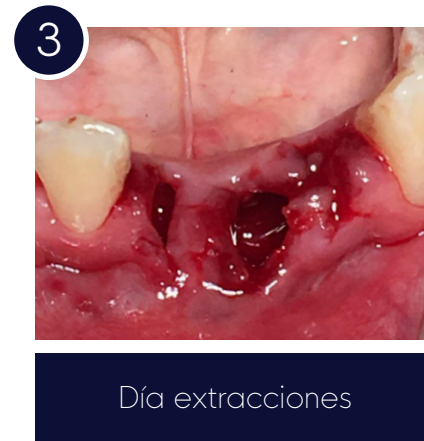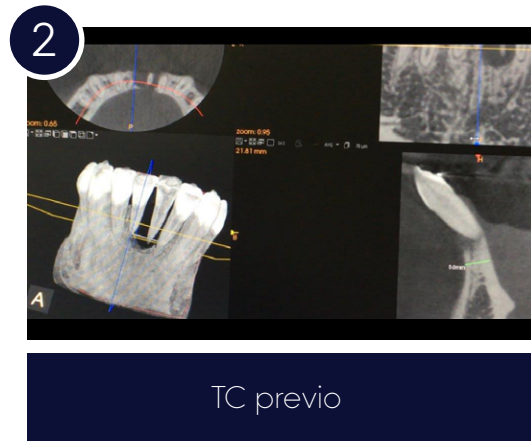
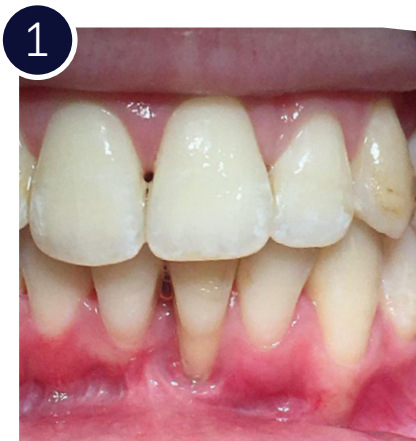Clinical Case

NP - Narrow Implant

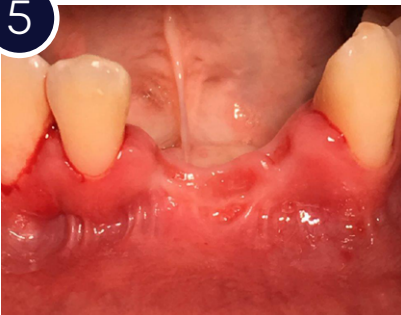Paciente mujer:

De 24 años con antecedentes médicos de diabetes mellitus tipo I, no fumadora y con alta facilidad de formación de cálculo dental y dificultad en el autocontrol de la higiene bucal. La paciente acude a nuestra clínica por molestias en el sector antero inferior zona del 31-41. Tras la exploración clínica observamos que hay una pérdida total de hueso en dientes 31-41 y pérdida total de la pared mesial del 32, aunque no la distal. A nivel de tejidos blandos la paciente presentaba un periodonto muy fino y con múltiples recesiones con escaso tejido adherido y queratinizado. El plan de tratamiento que se le presentó a la paciente fue:

1. Exodoncias y quistectomías de las piezas 31-41-32. Se extrajo la 32 para poder conseguir pico óseo para la posterior ROG.
2. A los 2 meses aumento de encía queratinizada y adherida. Para poder tener un mejor manejo y cobertura del tejido blando y posteriormente un mejor acabado estético.
3. A los 3 meses ROG vertical de 6-8 mm y horizontal con hueso autólogo particulado de rama y aloinjerto de cresta iliaca tricortical, con cobertura de membrana de pericardio.
4. A los 8 meses se colocaron implantes en 41-32, y se realizó carga inmediata, para comenzar a conformar tejidos blandos.
5. A los dos meses de la colocación de los implantes y carga inmediata se procedió a la toma de medidas definitivas.

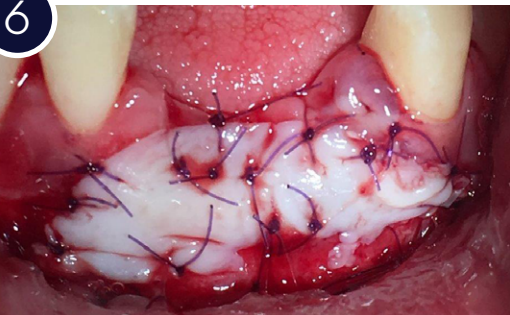


5



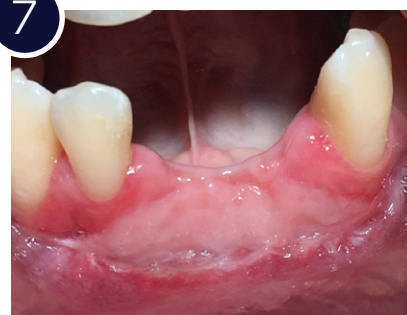Postexodoncias
2,5 meses

6



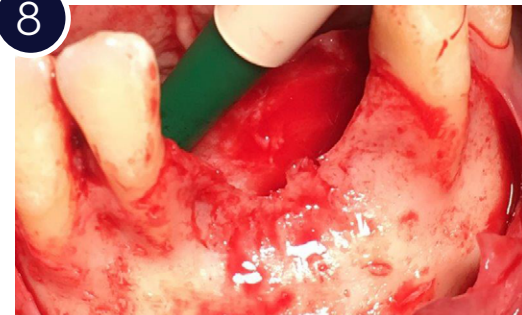Cirugía injerto libre paladar
para ganar fondo vestibulo
y cambiar biotipo gingival

7



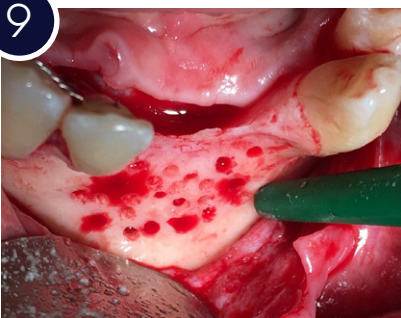Postoperatorio
2 meses

8



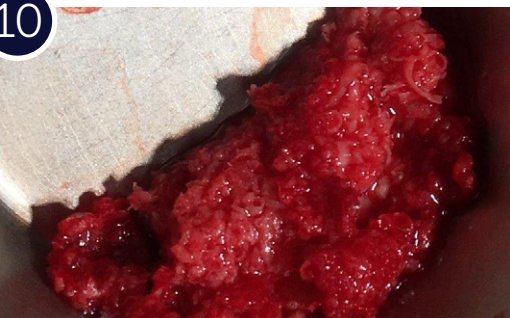Defecto oseo 6mm
vertical y 6-7mm horizontal

9



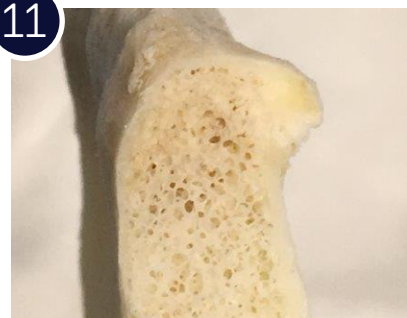
Estimulación osea

10



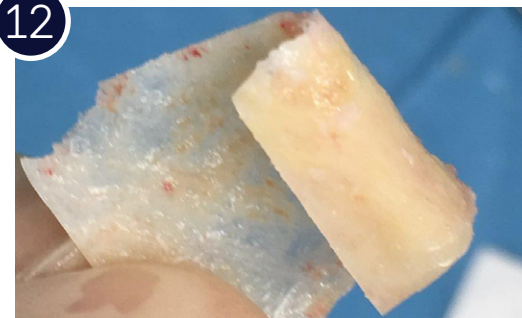Hueso autólogo de rama

11



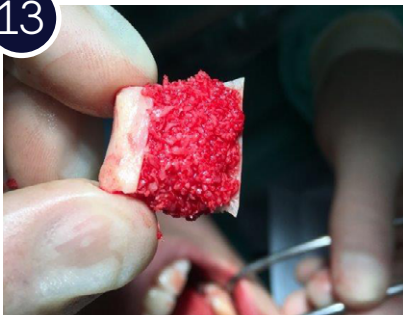Aloinjerto congelado
cresta iliaca

12



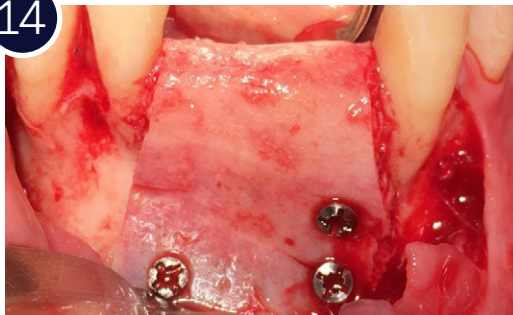
Eliminación de la medular
de la cresta iliaca

13



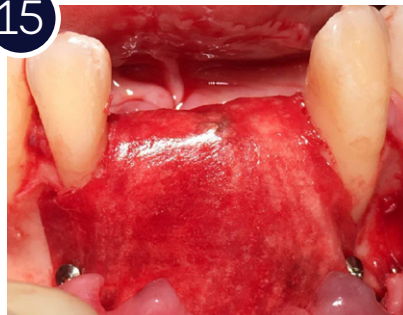Relleno óseo

14



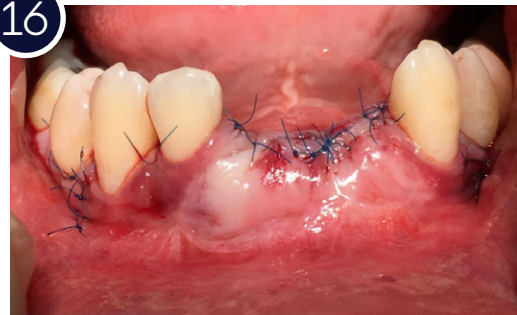
Colocación y fijación con tornillos de osteosíntesis

15



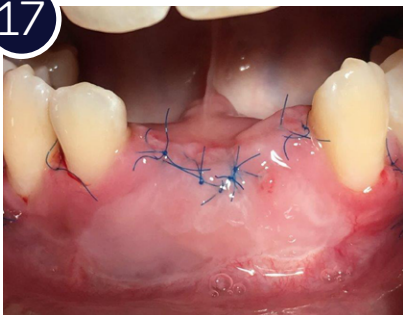
Cubrimiento completo con membrana colágeno

16



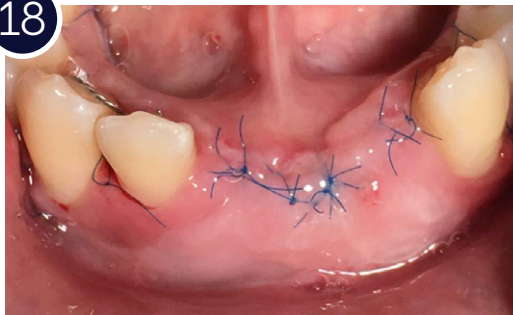
Cierre sin tensión con sutura 6/0 de poliamida monofilamento

17



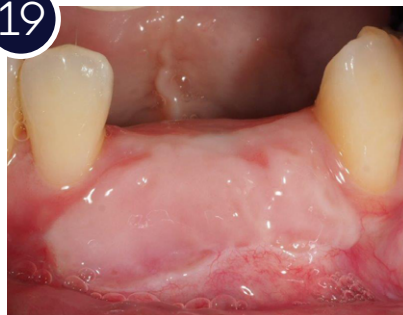Postoperatorio 1 semana

18



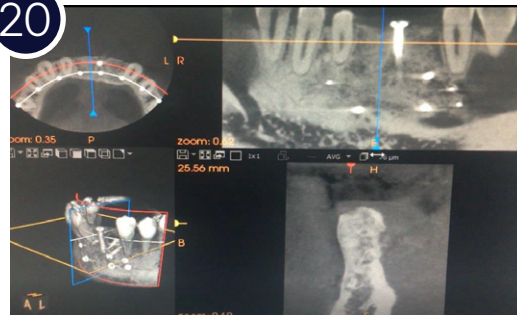
Vista oclusal

19

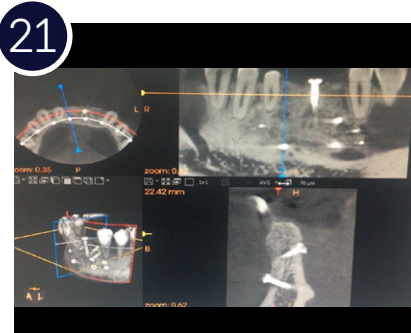


Aspecto gingival 8 meses

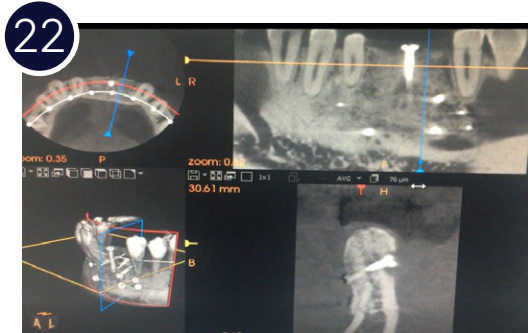20



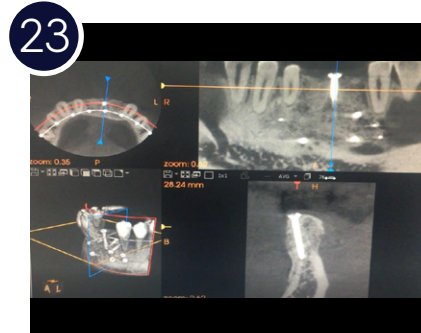
TC 8 meses



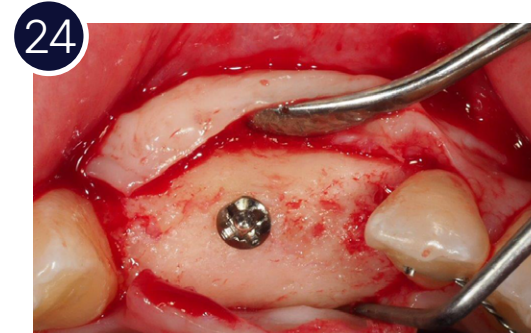
TC 8 meses (1)



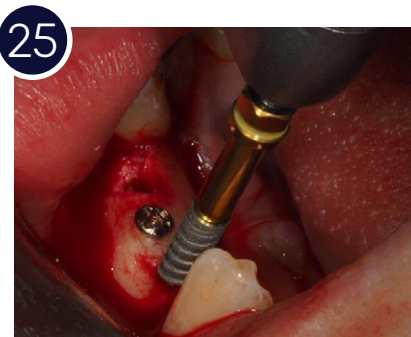TC 8 meses (2)



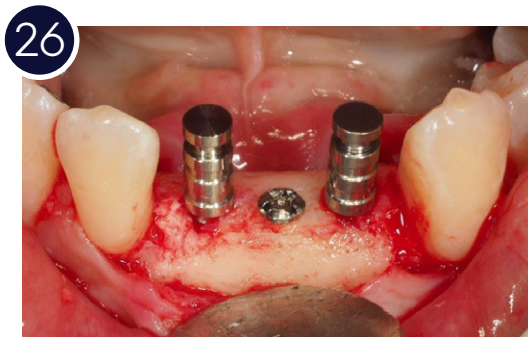
TC 8 meses (3)



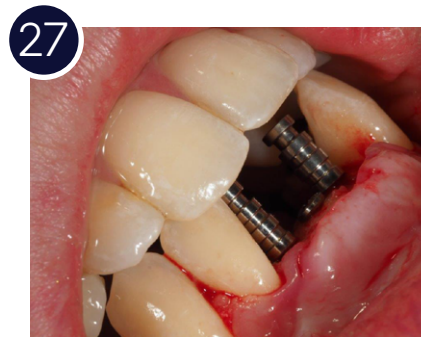Aspecto óseo,
vista oclusal



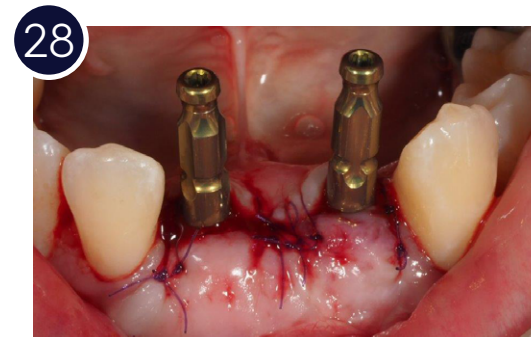
Colocación de dos
implantes Adin Touareg
NP de 3 mm de diámetro
en posición 41 y 32



Verificación de la
posición de los implantes

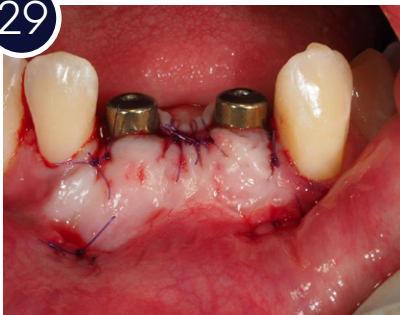

Verificación posición
oclusal de los implantes



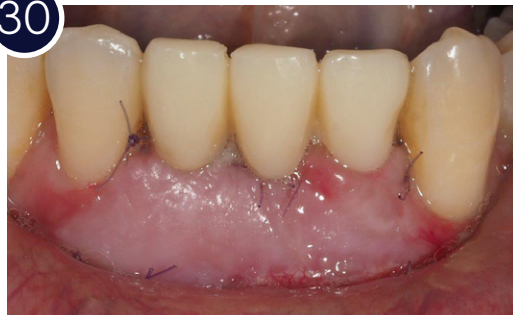Tomas de impresión para
carga inmediata en
24 horas

29



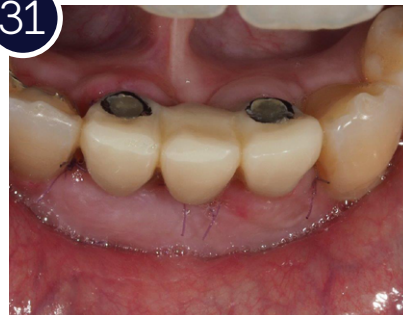Colocación pilares de cicatrización

30



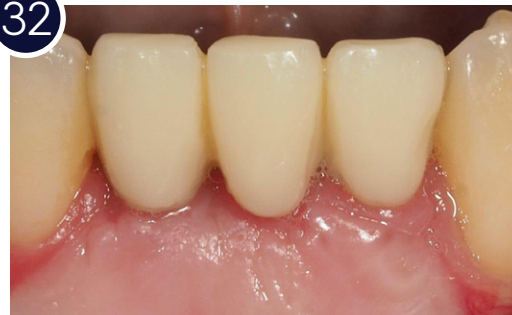Colocación en 24 horas de provisionales para modelado de tejidos blandos

31



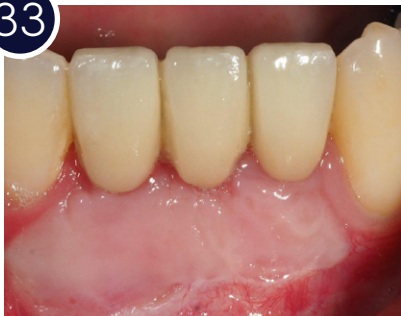Vista oclusal provisionales

32



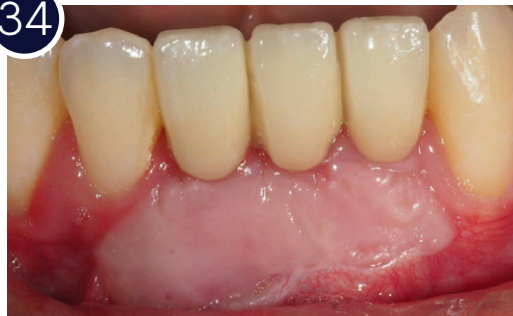Provisionales tras la cicatrización

33



Definitivos (1)

34



Definitivos (2)

35

